DENTAL HI TEC

QuickSleeper5

QS5

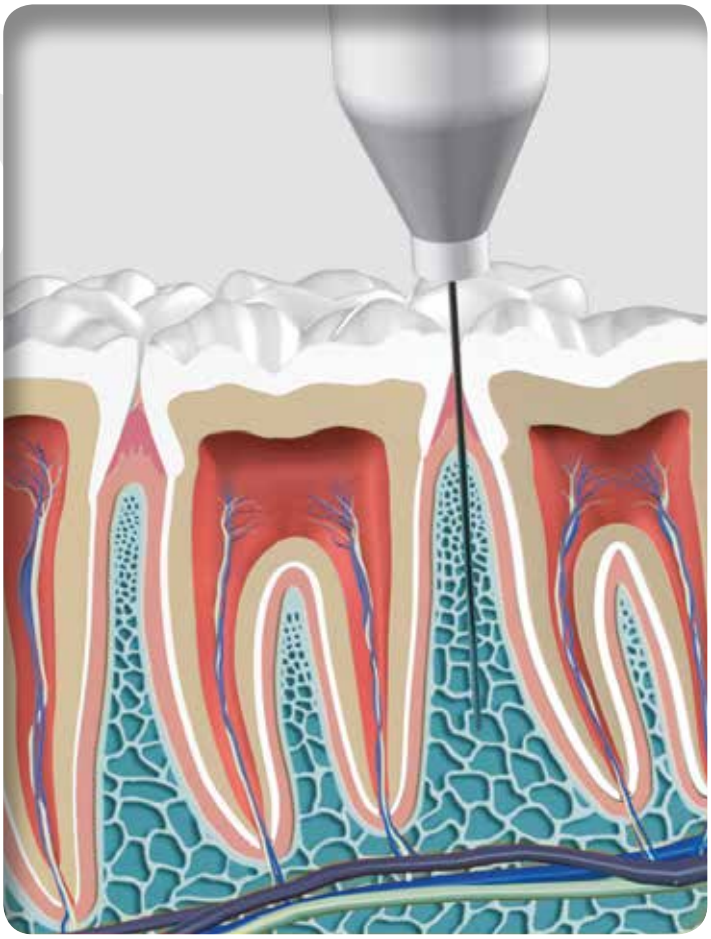

Внутрикостная анестезия с аппаратом QuickSleeper

Протокол и практика

ВАЖНО: Прочитать перед использованием

www.mydentalhitec.com

V17/10/2014-RU

ВНУТРИКОСТНЫЕ ВИДЫ АНЕСТЕЗИИ

2 ВИДА ВНУТРИКОСТНОЙ АНЕСТЕЗИИ

ОСТЕОЦЕНТРАЛЬНАЯ АНЕСТЕЗИЯ И ТРАНСКОРТИКАЛЬНАЯ АНЕСТЕЗИЯ

Межзубная перегородка в точке введения сохранена?

ДА

Ваш выбор - остеоцентральная анестезия

МАТЕРИАЛЫ

- Иглы DHT 30G – 16мм для взрослых
- Иглы DHT 27G – 16мм для взрослых с большим межзубным промежутком



- Иглы DHT 30G – 9мм для детей.



УГОЛ ВВЕДЕНИЯ

от 15^0 до 30^0 в зависимости от оси расположения корней

ГЛУБИНА ВВЕДЕНИЯ ИГЛЫ

Минимум **3/4 длины иглы**, чтобы приблизиться к апексу зуба (достижение максимальной эффективности) и уйти дальше от межзубной перегородки (снижение риска некроза).

ОЩУЩЕНИЯ ВО ВРЕМЯ ПЕРФОРАЦИИ

Легкое последовательное прохождение разных слоев костной ткани.

Остеоцентральная анестезия

НЕТ (беззубые участки челюсти, ретромолярный треугольник)

Ваш выбор - транскортикальная анестезия

МАТЕРИАЛЫ

Игла DHT 27G – 16мм

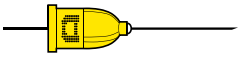

УГОЛ ВВЕДЕНИЯ

Вы должны вводить иглу перпендикулярно кортикальной пластине

ГЛУБИНА ВВЕДЕНИЯ ИГЛЫ

Вы останавливаетесь как только услышите «щелчок», указывающий на то, что вы прошли кортикальный слой. На практике, игла **никогда не вводиться больше, чем на половину длины**.

ОЩУЩЕНИЯ ВО ВРЕМЯ ПЕРФОРАЦИИ

Прохождение через один плотный костный слой.

Транскортикальная анестезия

Остецентральная и транскортикальная методики относятся к видам внутрикостной анестезии

Внутрикостная анестезия
ХАРАКТЕРИСТИКИ

1 Принципы

Остеоцентральная и транскортикальная виды анестезии представляют собой введение анестетика непосредственно в губчатую кость, окружающую зуб или зубы, подлежащие лечению. **Количество обезболенных зубов, а также продолжительность и эффективность** анестезии зависит от трех факторов:

1- МЕСТО: чем больше объем костной ткани в месте введения анестетика (дистальные отделы), тем больше анестетика нужно.

2- АНЕСТЕТИК: чем выше концентрация вазоконстриктора, тем выше эффективность и продолжительность анестезии.

3- КОЛИЧЕСТВО: количество введенного анестетика должно быть соизмеримо с объемом губчатой кости, количеством зубов, которые нужно обезболить и необходимой продолжительностью процедуры.

Принимая во внимание перечисленные выше факторы, возможно обезболить от 2 до 8 зубов при помощи одной полной карпулы анестетика, введенной в определенное место, с продолжительностью эффекта **от 45 до 60 минут**.

Больше информации и видео доступно на www.mydentalhitec.com

2 Показания

- Пациенты: **Взрослые - Дети**.
- Все классические виды лечения, удаления, … Рекомендовано для зубов с пульпитами.

3 Противопоказания и ограничения

- Доступ к третьему моляру верхней челюсти (в этом случае следует провести инфильтрационную анестезию).
- Инфицированная кость или узкий межзубный промежуток (рекомендуется провести внутрикостную анестезию дистальнее от пораженной зоны или выбрать другую методику).
- Особенные клинические ситуации (пародонтопатия, периапикальная инфекция, …) : для более подробных рекомендаций обратитесь к стр 17 «Вопросы и ответы»
- Анестетик: следуйте показаниям и противопоказаниям производителя
- Используйте только иглы DHT, созданные для работы с QuickSleeper

4 Распределение анестетика

Верхняя челюсть: распределение анестетика происходит **мезиально и дистально.** Выбирайте для введения точку с наилучшим доступом.

Нижняя челюсть: распределение анестетика происходит в основоном **мезиально.** Выбирайте для введения точку дистальнее от зуба, с которым работаете, особенно при работе с депульпированными зубами и воспаленными тканями. Для бессимптомного зуба, мезиально выполненная остеоцентральная инъекция так же обеспечит достаточное местное обезболивание для зуба, находящегося дистальнее от места инъекции.

Пример распределения анестетика:

- точка введения
- зубы, которые можно обезболить с помощью 1/2 карпулы
- + зубы, которые можно обезболить с помощью 1 карпулы

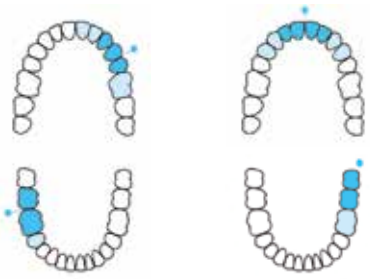

5 Анестетик

Использование вазоконстриктора рекомендовано для повышения эффективности и для снижения системной токсичности анестетика.

Придерживайтесь рекомендаций производителя относительно количества анестетика допустимого для введения за один прием. Убедитесь, что у пациентов нет противопоказаний к вазоконстрикторам (аритмия, прием некоторых препаратов и т.д.).

Концентрация вазоконстриктора при внутрикостной анестезии.

- **1/200 000** : лечение бессимптомных зубов и удаление зубов без патологии пародонта.
- **1/100 000 или 1/80 000** : используются для увеличения продолжительности анестезии, уменьшения количества анестетика, для лечения пульпита, для повышения эффективности обезболивания.

6 Дополнительная анестезия

Обезболивающий эффект появляется **немедленно** и **не требует никакой дополнительной анестезии** (небной или язычной) даже при простых удалениях. Не нужны множественные инъекции для установка раббердама.

7 Постоперационные побочные эффекты

Мягкие ткани частично обезболены (непосредственно прикрепленная слизистая). В мягких тканях появляется легкое чувство онемения, которое проходит через 30 минут.

Риск развития некроза при внутрикостной анестезии незначительный, так как игла вводится на значительную глубину - при остеоцентральной минимум 3/4 длины иглы). Следует избегать введения анестетика в кортикальный слой межзубной перегородки, так как это может спровоцировать некроз межпроксимальной части межзубной перегородки.

8 Безболезненно

Кортикальная и губчатая кость не иннервированы, поэтому остеоцентральное и транскортикальное введение **- полностью безболезненны**

Вы можете сообщить пациенту, что он услышит шум и почувствует мягкую вибрацию, но не почувствует боли. Обычно достаточно **от 5 до 8 циклов вращения QuickSleeper*** для введения иглы на нужную глубину на верхней или нижней челюсти.

** Цикл вращения одна секунда, за которой следует пауза одна секунда. Достигается постоянным нажатием на педаль вращения.*

Остеоцентральная/ транскортикальная анестезия: ВЫПОЛНЕНИЕ

Остеоцентральная и транскортикальная анестезия выполняются в три шага:
Эти методики отличаются по выполнению на шаге 2.

ШАГ 1

Инфильтрация прикрепленной слизистой (подробности на стр. 6-7)

ШАГ 2

2a **Остеоцентральная Перфорация** (подробности на стр. 8-9)

ИЛИ

2b **Транскортикальная перфорация** (подробности на стр. 10-11)

ШАГ 3

Введение анестетика в губчатую кость и выведение иглы (подробности на стр. 12-13)

ШАГ 1 Безболезненная инфильтрация прикрепленной слизистой десны

1

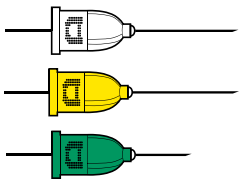

Выберите иглу в зависимости от метода перфорации, который вы планируете выполнять на шаге 2 (остеоцентральный или транскортикальный)

Остеоцентральная анестезия: 30G-16мм взрослые, 30G-9мм

Транскортикальная анестезия и остеоцентральная анестезия у взрослых с большими межзубными промежутками: 27G - 16мм.

2 **Расположитесь, как показано ниже, и попросите пациента повернуть голову, чтобы получить наилучший доступ и оптимальный обзор рабочей зоны.**

Положение стоматолога для верхних и нижних резцов

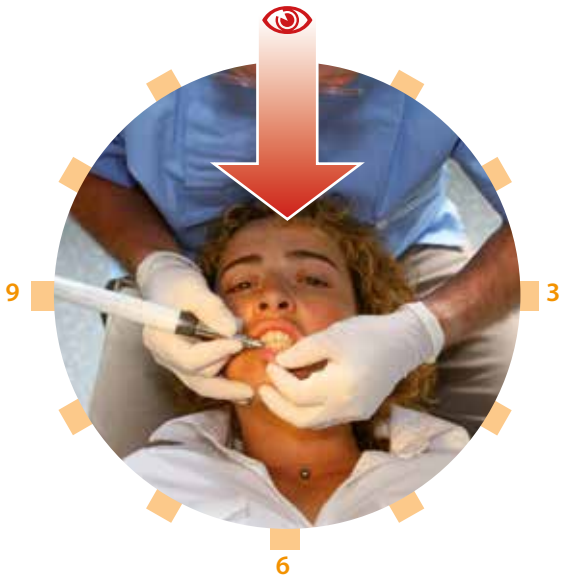

Положение стоматолога для всех других точек введения

Поверните голову пациента на +/- 45°, чтобы получить наилучший доступ и обзор

Для левшей, поменяйте положение с 8-9 часов на 3-4 часа

3 **Выберите режим скорость введения IO**
Используйте режим скорости введения Lo для очень чувствительных пациентов

Используйте захват по принципу ручки максимально близко к игле и удобные точки опоры для максимального контроля и точности.

4



Расположите иглу близко к месту будущей остеоцентральной или транскортикальной перфорации:

- **Угол введения иглы** - практически параллельно слизистой - обеспечивает минимальную глубину проникновения, не дотрагиваясь до надкостницы (см фото ниже).
- **Индикатор на канюле иглы DHT** должен быть на противоположной от слизистой стороне (посмотрите на красные круги на фотографиях ниже). Такое особенное положение иглы позволяет вводить продукт как только игла введена в ткани и уменьшает глубину проникновения. (пожалуйста обратите внимание на рисунок)

Положение иглы для верхних и нижних резцов

Положение иглы для всех других точек введения

Вводите иглу почти параллельно слизистой для безболезненного проникновения

Больше информации и видео доступно на www.mydentalhitec.com

5

Работайте аккуратно и введите иглу под слизистую всего лишь на несколько десятых милиметра, **не доходя до болезненной зоны над надкостницей**

6

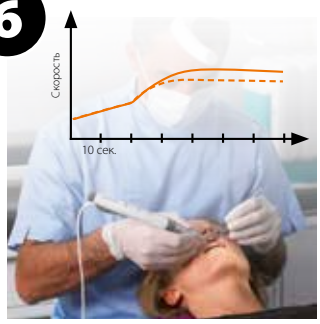

Введение анестетика.

Появление белого пятнышка на слизистой показывает, что надкостница обезболена (обычно достаточно ввести несколько капель анестетика)

Если вы используете вазоконстриктор высокой концентрации (1/80000 или 1/100000), ограничьте введение несколькими каплями (максимум 1/8 карпулы), чтобы предотвратить риск некроза сосочка.

** Положение маркера на канюле по отношению к направлению среза иглы DHT*
Данное положение не применимо к иглам других производителей

ШАГ 2a Безболезненная остеоцентральная перфорация

1 **Займите положение, как показано на картинке ниже, и попросите пациента повернуть голову, чтобы получить наилучший доступ и оптимальную видимость рабочего поля.**

Положение стоматолога при работе с нижней челюстью

Поверните голову пациента на +/- 45°, чтобы получить наилучший доступ и видимость рабочего поля.

Положение стоматолога при работе с верхней челюстью

Поверните голову пациента на +/- 45°, чтобы получить наилучший доступ и видимость рабочего поля.

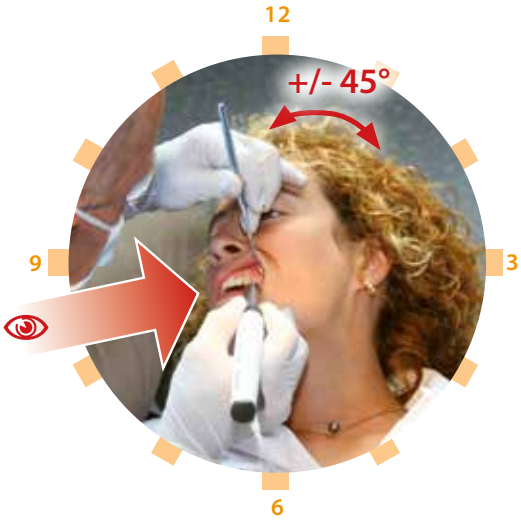

Держите наконечник максимально вертикально, чтобы не чувствовать его вес

Чтобы улучшить дистальный доступ к шестым зубам, рот полуоткрыт

Для левшей, замените положение на 8-9 часов на положение на 3-4 часа и положение на 1 час на положение на 11 часов.

2

Используйте захват по принципу «ручки» так близко к игле, как возможно, и удобные точки опоры для получения прекрасного контроля и максимальной точности во время перфорации. Во время выполнения этого шага, зона захвата может быть дальше при работе с молярами

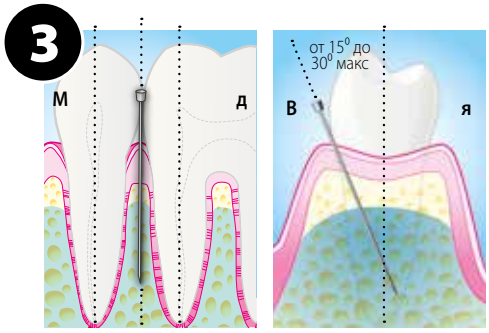

Мезио-дистальный план Вестибулярно-язычный план

Проверьте правильность положение иглы.

- **Точка контакта** - в середине межзубного пространства, в основании сосочка,
- **Мезиально-дистальный угол введения** - параллельно оси корня,
- **Вестибулярно** между 15° и 30° по отношению к оси зуба.

Эти показания действуют как для нижней, так и для верхней челюсти

Положение иглы для нижней челюсти

Положение иглы для верхней челюсти

Больше информации и видео доступно на www.mydentalhitec.com

Всегда вводите иглу до контакта с костью перед началом вращения иглы (1) Отклонение от данного правила может нанести вред пациенту, так как ткани слизистой могут накрутиться на кончик иглы.

Также убедитесь, что защита для губы не помещает продвижению иглы, задевая соседние зубы (2).

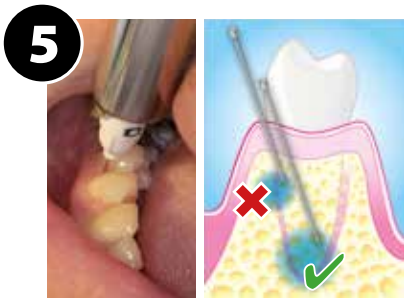

Работайте аккуратно. Нажмите и удерживайте педаль вращения, чтобы начать перфорацию кортикального слоя. Во время медленной, прогрессирующей перфорации не нажимайте на иглу, просто следуйте за ее продвижением. При выполнении остеоцентральной анестезии нормально чувствовать последовательное прохождение через 2-3 слоя разной плотности. Это чувство означает, что игла движется в правильном направлении. **Вводите иглу по крайней мере на 3/4 длины, чтобы минимизировать риск некроза из-за введения анестетика близко к межзубной перегородке (см. диаграмму). В детском приеме, в большинстве случаев, вы можете ввести иглу 9мм просто нажимая на нее, не применяя вращение.** (Если вы работаете аппаратом QuickSleeper 5, пожалуйста, обратитесь к стр.14 в Инструкции пользователя, чтобы перейти от скорости для инфильтрации слизистой на скорость внутрикостного введения).

Чтобы избежать поломок иглы:

- Предупредите пациента, что он услышит шум и почувствует вибрацию, чтобы предотвратить неожиданные движения пациента
- Никогда не меняйте угол положения наконечника во время перфорации
- Извлекайте иглу с вращением

ШАГ 2б Безболезненная транскортикальная перфорация

1 **Займите положение, как показано на картинке ниже, и попросите пациента повернуть голову, чтобы получить наилучший доступ и оптимальную видимость рабочего поля.**

Положение стоматолога при работе с ретромолярным промежутком

Используйте то же положение для противоположной стороны

Для левшей, замените положение на 1 час на положение на 11 часов

Положение стоматолога при работе с верхней и нижней челюстью в зонах адентии

Используйте то же положение, что и при остеоцентральной

Держите наконечник максимально вертикально, чтобы не чувствовать его вес

2

Используйте захват по принципу «ручки» так близко к игле, как возможно, и удобные точки опоры для получения прекрасного контроля и максимальной точности во время перфорации. Во время выполнения этого шага, зона захвата может быть дальше, при работе с молярами.

3

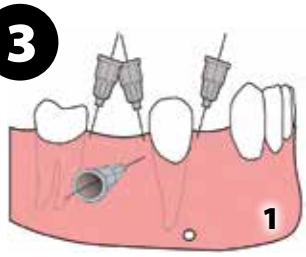

Беззубые участки челюсти :

У вас есть выбор между разными положениями иглы (схема 1). В любом случае, игла должна вводиться в кортикальную пластину под углом 90^0, чтобы перфорировать минимальную толщину кости.
Перфорацию на нижней челюсти предпочтительнее производить дистальнее от зуба, особенно если зуб симптоматический (пульпит).

Дистально от 8 или 7 зуба (если 8ой отсутствует) :

Наконечник параллелен сагиттальной плоскости. У пациента широко открыт рот (предварительно пальпируйте ретромолярное пространство, чтобы понимать костный рельеф).
Расположите иглу под углом 90^0 к кортикальной кости (перпендикулярно полу) в ямку, которую вы пальпируете по центру наружной косой линии со щечной стороны нижней челюсти.

Больше информации и видео доступно на www.mydentalhitec.com

4

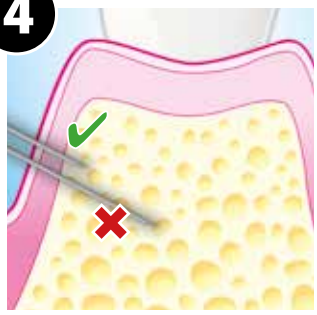

Всегда вводите иглу до контакта с костью перед началом вращения иглы.
Не соблюдение данного правила может привести к травме слизистой оболочки
После позиционирования иглы, нажмите и удерживайте педаль вращения, чтобы начать перфорацию кортикальной кости. Во время вращения не давите на иглу, просто следуйте за ее продвижением, пока не почувствуете «клик» (как при провале в пульпарную камеру). Это означает, что вы прошли кортикальный слой и игла достаточно погружена в губчатую кость.
Остановите вращение и введение иглы.
Никогда не вводите иглу до канюли.
Для перфорации кортикального слоя нужно до 10 циклов вращения.

Чтобы избежать поломок иглы:

- Предупредите пациента, что он услышит шум и почувствует вибрацию, чтобы предотвратить неожиданные движения пациента
- Никогда не меняйте угол положения наконечника во время перфорации
- Извлекайте иглу с вращением

ШАГ 3 Внутрикостное введение препарата и извлечение иглы

Используйте только IO или Lo режимы введения.
В случае тахикардии у пациента, остановите введение на несколько секунд и продолжите на Hi IO Lo режиме введения.

Как только введение анестетика закончено, **извлеките иглу без вращения**.
Чтобы избежать поломок иглы, не меняйте угол направления наконечника при извлечении иглы.

Анестезия выполнена, Вы можете приступать к работе.

Секреты успешной внутрикостной анестезии

Запомните:

1. ***Всегда используйте захват по принципу ручки как можно ближе к игле для максимальной точности.***
2. ***Выбирайте удобные точки опоры, чтобы поддерживать наконечник при введении иглы и на менять угол введения***
3. ***Работайте осторожно.***
4. ***Никогда не давите на иглу во время перфорации кортикальной костной ткани.***
5. ***Контролируйте глубину введения, введение должно быть дальше от межзубной перегородки.***
6. ***Чтобы избежать поломок иглы:***
   - ***Предупредите пациента, что он услышит шум и почувствует вибрацию, чтобы предотвратить неожиданные движения пациента.***
   - ***Никогда не меняйте угол положения наконечника во время перфорации.***
   - ***Извлекайте иглу с вращением.***

Тренировка на муляже нижней челюсти

Чтобы выработать уверенный навык обращения с оборудованием, проведите свою первую внутрикостную анестезию на муляже нижней челюсти. Установите карпулу и иглу DHT на ваш QuickSleeper (см. инструкцию пользователя).

ШАГ 1 Инфильтрация прикрепленной слизистой

Имитируйте безболезненную инфильтрацию прикрепленной слизистой десны

Для **моляров**, пожалуйста, обратитесь к рис.1а, для **резцов** - 2а. Следуйте протоколу, описанному на стр. 6 и 7

Проверьте себя

- ✔ Убедитесь, что вы держите наконечник, как ручку, и у вас удобные точки опоры близко расположенные к обезболиваемой зоне.
- ✔ Убедитесь, что угол введения иглы соответствует рисункам 1а и 2а. Убедитесь, что зона контакта соответствует рисункам 1б и 2б.

Больше информации и видео доступно на www.mydentalhitec.com

Моляры

Игла почти параллельна сагиттальной плоскости тела.

Также проверьте, что направление среза иглы правильно ориентировано (больше информации на стр.7, пункт 4)

Межрезцовая точка

Игла почти перпендикулярна сагиттальной плоскости тела.

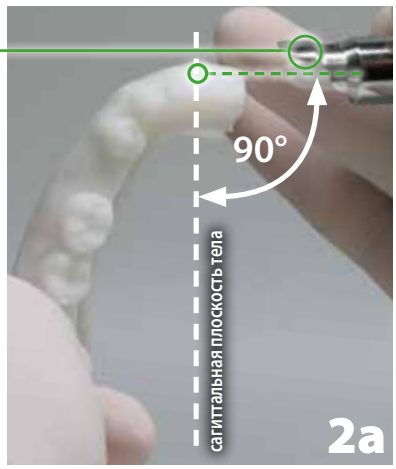

ШАГ2 Остеоцентральная перфорация

1/ Представьте точку контакта иглы с десной (рисунок 1).
Она находится в области межзубной перегородки.

Пример в полости рта

2/ Расположите иглу

- **Угол введения в щечно-язычной плоскости** (фото 3а) от **15⁰ до 30⁰** относительно длинной оси зуба, чтобы направить иглу **к апексу.**
- **Угол введения в мезио-дистальной плоскости** (фото 3б) : середина межзубного пространства, **параллельно оси соседних зубов**, так чтобы игла не сдвинулась в сторону связки.

Пример во рту

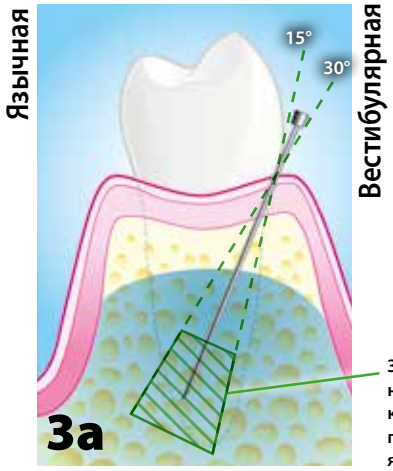

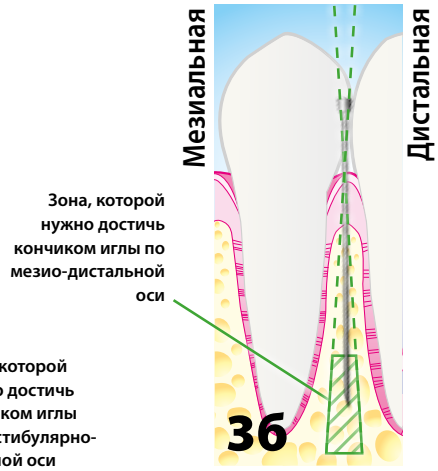

3/ Используйте вращение иглы, чтобы пройти до уровня апекса (Рис. 4).

Проверив правильность выбранных точек опоры*, с вращением **введите иглу минимум на 3/4 ее длины****, чтобы максимально приблизиться к апексам.

Для комфорта пациента, не дотрагивайтесь при вращении пластиковой канюлей иглы до коронковой части зубов пациента.

*** Точки опоры гарантируют неизменное положение осей во время проникновения, чтобы избежать поломки иглы.**

**** Важно ввести иглу достаточно глубоко, чтобы не вводить раствор анестетика в межзубную перегородку и, следовательно, не создавать риск некроза.**

Проверьте себя

Проверьте 4 пункта, чтобы быть уверенными в успешной остеоцентральной анестезии.

- ✔ Точка проникновения иглы должна быть у вершины межзубной перегородки, у верхней точки нарисованной стрелки.
- ✔ Игла не должна задевать корень.
- ✔ Иглу нужно вводить достаточно глубоко (**минимум 3/4 ее длины**, кончик должен находиться примерно в 5 мм от апекса).
- ✔ Кончик иглы должен достичь области, показанной на диаграммах ниже.
  В идеале, кончик иглы должен быть сдвинут больше в язычном и меньше в щечном.

Проведите несколько тренировок на разных участках, чтобы освоить технику.

Помните, что остеоцентральная методика дает преимущества и при работе с верхней челюстью.

Больше информации и видео доступно на www.mydentalhitec.com

ШАГ 3 Транскортикальноая перфорация

Ретромолярное пространство

В данном случае, игла вводится перпендикулярно наружной косой линии, точка контакта находится в костном углублении по середине наружной косой линии с вестибулярной стороны нижней челюсти. Пальпируйте эту зону в полости рта, чтобы найти углубление.

Пример в полости рта

Проверьте себя

Разместив иглу в правильном положении на муляже нижней челюсти, посмотрите на ее положение с язычной стороны.

Проверьте 2 пунка, чтобы быть уверенными в успешной транскортикальной анестезии:

- ✔ Точка проникновения иглы должна находиться в костном углублении посередине наружной косой линии с вестибулярной стороны нижней челюсти. Это то место, где ретромолярное пространство имеет самый тонкий кортикальный слой.
- ✔ Иглу нужно вводить достаточно глубоко (**большая часть ее длины**). В зависимости от анатомии, эта позиция может меняться от пациента к пациенту, соответственно точка и угол проникновения могут корректироваться.

Вопрос и ответ

Нестандартные клинические случаи

Зуб с пульпитом

Самый важный фактор - расстояние между кончиком иглы и апексом! Оно должно быть максимально маленьким, чтобы ограничить растворение активных ингредиентов в этой зоне.

Очень важно, чтобы выходное отверстие иглы было близко к уровню апекса затронутого зуба. Эффективность локального дейстия анестетика снижается в условиях повышенной кислотности воспаленных тканей, поэтому первостепенен выбор раствора анестетика с более высокой концентрацией вазоконстриктора (1/80 000 или 1/100 000). Это также увеличит продолжительность времени на проведение процедуры.

Депульпированный зуб

В случае острого воспаления, рекомендуется вводить как с мезиальной, так и с дистальной стороны зуба, чтобы увеличить объем анестетика, введенный дистальнее от зуба.

Дистопированный зуб

В данном случае, во время проведения остеоцентральной анестезии, перфорирование нужно проводить **дистальнее от дистопированного зуба**. Это правило в основном применимо для нижней челюсти, так как ее васкуляризация направлена от заднего отдела к переднему и, таким образом, дистальный подход при выполнении внутрикостной анестезии предпочтителен, особенно с симптоматичными зубами.

Удаления

- Для удалений при отсутствии воспаления используйте вазоконстриктор с концентрацией **максимум 1/200000**, чтобы предотвратить альвеолит.
- Когда удаление проводится в зоне воспаления, оправдано использование вазоконстриктора с более высокой концентрацией (1/80000 или 1/100000), чтобы препятствовать подавлению активности местного анестетика высокой кислотностью среды и достичь нужной анестезии.

Имплантация

Используйте QuickSleeper, чтобы безболезненно и комфортно для пациента анестезировать мягкие ткани. Через обезболивание слизистой оболочки происходит достаточное обезболивание надкостницы. Вы можете также провести внутрикостную анестезию при необходимости.

Периодонтит

Так как анестетик должен вводиться в губчатую кость, а данная проблема меняет горизонтальный уровень костной ткани вокруг зуба, лучше использовать транскортикальную технику.
Периодонтит требует более апикального подхода, чем при здоровых условиях.

Затруднения во время процедуры

Боль во время инфильтрации прикрепленной слизистой

У боли может быть несколько предпосылок:

- Слишком глубокое проникновение, неправильный угол введения иглы в слизистую и неправильная ориентация среза. Нужен **лучший контроль за действиями и правильные точки опоры**.
- Слишком быстрое введение анестетика, который стремительно заполняет слизистую. Убедитесь, что введение проходит на скорости IO или Lo.

Неполное обезболивание

У данной проблемы может быть несколько причин:

- **Слишком маленькое количество анестетика или слишком низкая концентрация вазоконстриктора**.
- **Пациент может быть менее восприимчив к местной анестезии по одной из таких причин, как наркотическая зависимость, медицинские условия или постоянный прием лекарств**. В данных случаях, проконсультируйтесь с соответствующими источниками, чтобы удостовериться, что увеличение управляемого объема оправдано.
- В случае, если проводиться **хирургическая манипуляции со значительным кровотечением,** действие местной анестезии будет длиться меньше, чем обычно.
  В подобных случаях возможно лучше использовать местный анестетик с более высокой концентрацией вазоконстриктора.

Боль во время внутрикостной инъекции

Нормальная кость

Плотная кость

Это может быть по двум причинам:

- Фрагмент кости забил полость иглы и препятствует прохождению потока анестетика. Когда давление доходит до того, что выталкивает фрагмент, небольшое количество анестетика внезапно впрыскивается в губчатую кость неожиданно для пациента. Чтобы избежать подобной ситуации, снизьте давление на иглу во время перфорации костной ткани и отведите иглу на 1-2 мм назад прежде, чем начинать введение анестетика.
- Могут быть сложности с введением на регулярной скорости в плотную кость.
- В этом случае, нужно немедленно остановить введение и подождать несколько секунд. После этого можно возобновлять введение на медленной скорости, чтобы позволить анестетику распространиться в губчатой кости.

Боль во время перфорирования

Костная ткань не иннервирована. **Таким образом, ее перфорирование безболезненно.** Если пациент испытывает болевые ощущения, перфорацию нужно немедленно остановить. Возможные причины:

- Не эффективная инфильтрация прикрепленной слизистой десны,
- Кончик иглы находится слишком близко к связке. Практикующий врач должен пересмотреть угол введения иглы и начать перфоацию с начала. Предварительное изучение радиограммы помогает оценить межзубное пространство.

Введение невозможно

Введение невозможно, на что указывает продолжительный звуковой сигнал вслед за которым наконечник отключается.

- Если игла в этот момент находится в твердой оболочке, измените точку и угол проникновения.
- Если игла забилась, измените иглу.

Перфорация невозможна

Существует 4 возможных причины:

- Маленькое межзубное пространство (только при остеоцентральой). Измените место перфорации.
- Игла попала в твердую оболочку (только при остеоцентральной). Извлеките иглу и измените угол введения.
- Очень твердая кость (при транскортикальной). Измените методику введения.
- Иглу уже использовали для перфорации у этого же пациента. Смените иглу.

Игла не продвигается после нескольких циклов вращения?

Извлеките иглу, замените ее и сдвиньте точку проникновения на 1 или 2 миллиметра.

Пройдя несколько миллиметров в кости игла перестала двигаться?

Игла в твердой оболочке. Извлеките иглу, замените ее и измените угол введения.

Как контролировать давление на иглу во время перфорации и как предотвратить обструкцию иглы на нижней челюсти?

Поверните голову пациента так, чтобы всегда проводить перфорацию, держа наконечник вертикально. Затем просто удерживайте вес наконечника, таким образом у вас будет создаваться идеальное давление на иглу (веса наконечника достаточно для перфорации иглой кортикальной кости). Если данное условие соблюдено, световые индикаторы наконечника не должны мигать во время перфорации.

Послеоперационные побочные эффекты

Губно-подбородочная анестезия

Этот феномен появляется, когда вы вводите полную карпулу анестетика или при маленьком объеме костной ткани. Это чувство онемения скоро проходит (примерно в течении 60 минут) благодаря высокой ирригированности губчатой кости. Предполагаемое онемение губы будет в значительной степени меньше, чем происходит после проведения проводниковой анестезии. Пациент не сможет травмировать губу.

Послеоперационная боль

Ошибка при выборе угла введения может привести к воспалению связки. Доктор должен помнить об этом во время перфорирования. Боль похожа на послеоперационный артрит, которая обычно случается после интралигаментарных инъекций.

Боль в нёбе

Проводя инъекцию между 11 и 21 зубами и выбрав неверный угол введения, доктор может пройти нёбную кортикальную пластину насквозь и вводить в нёбо. Пациент будет чувствовать болевые ощущения несколько дней.
Обычно, чувствуется секундный «клик» при прохождении нёбной кортикальной пластины.

Отек слизистой

Этот феномен является результатом утечка анестетика. Две возможные причины:
- Смещение центра иглы, которое привело к увеличенной или овальной перфорации, позволяющей раствору анестетика подняться до уровня слизистой.
- Невозможно провести введение, так как кончик иглы все еще находиться в кортикальной кости.

В обоих случаях, более глубокое проникновение решит проблему.

Больше информации и видео доступно на www.mydentalhitec.com

Повреждение свободной слизистой (транскортикальная анестезия)

Может причинять легкую боль в первые несколько дней заживления.
Во избежание подобных неудач - всегда вводите иглу до контакта с костной тканью перед началом вращения. Игла со смещенным центром может усугубить проблему.

- **Всегда вводите иглу до контакта с костной тканью перед началом вращения**.
- Проводя инфильтрацию прикрепленной слизистой десны не прилагайте избыточное усилие, чтобы не погнуть иглу.
- При работе со свободной слизистой, убедитесь, что игла без смещения или с маленьким смещением. Если смещение присутствует, подтяните слизистую плотнее к кости или оттяните уздечку губы.



Некроз

Некроз возникает в результате нескольких действий:
- Использование слишком концентрированного вазоконстриктора в тканях с плохим кровоснабжением (межзубный сосочек, связка, вершина межзубной перегородки)
- септическое место инъекции
- множественные прокалывания

Выполняя остеоцентральную анестезию, убедитесь, что 75% длины игла введена в ткани, таким образом, снижается риск некроза, даже если используется вазоконстриктор 1/80000.

Тахикардия

Выполнение внутрикостной анестезии всегда является причиной небольшого учащения сердцебиения на ограниченный период времени (45 секунд). Эта особенность присуща методике и может быть сведена к минимуму при соблюдении **медленной скорости введения анестетика**.
Последствия не серьезные. На самом деле, стоит упомянуть, что взрослый человек в состоянии покоя производит 0,014 милиграмов адреналина в минуту, что эквивалентно содержанию адреналина в ампуле 1/100000
Важно сообщить пациенту об этом феномене до проведения местного обезболивания и использовать, если необходимо, **режим введения Lo**.
Уровень стресса пациента остается главным источником адреналина.

QuickSleeper®

Для получения добавочной информации

свяжитесь с нашими представителями:

+ 7 495 921 35 06

info@tsdental.ru

DENTAL HI TEC

Инновации в обезболивании

ZI de l'Appentière - Rue de Champ Blanc · 49280 Mazières-en-Mauges · FRANCE

mail@dentalhitec.com

philippe@chauvire.net Photos : DHT / Stéphane Rivière. Document et photos non contractuels NOOC-17/10/14-RU

www.mydentalhitec.com

Фотографии недоговорные- © Copyright DENTAL HI TEC, Cholet, France
Все права соблюдены. Текст, картинки, графика и другие использованные материалы являются собственностью DENTAL HI TEC и защищены законом об авторском праве.
Содержимое данного документо нельзя копировать, распространять, менять или передавать третьим лицам с коммерческими целями.